

Planification 3D et chirurgie guidée : analyse clinique de trois cas antérieurs au maxillaire

G. DROUHET, T. DROUHET,
D. LAMAISON,
I. KLEINFINGER, J. ATTIAS

Les logiciels de planification ont pour objectifs de permettre une analyse précise de la situation implantaire par rapport au volume osseux disponible. Quand ils sont associés avec les données numérisées d'un projet prothétique, il est possible d'optimiser encore la position des implants avant de réaliser un guide chirurgical qui fige les caractéristiques du projet virtuel implanto-prothétique. La problématique essentielle réside dans l'évaluation de la concordance entre ce projet virtuel et la situation clinique réelle après insertion des implants. De plus, ce niveau de concordance autorise-t-il une élaboration prothétique préopératoire fiable ?

MOTS CLÉS : • Planification numérique implantaire • Guide chirurgical stéréolithographique • Précision de la chirurgie guidée

Le plan de traitement implanto-prothétique doit être dirigé par l'analyse préprothétique. Les évolutions de l'imagerie médicale ont permis de pouvoir prévoir l'acte chirurgical avec de plus en plus de précision et de sécurité. En parallèle, les logiciels d'imagerie ont été améliorés, permettant de réaliser une simulation très précise. La chirurgie guidée qui en découle a pour but d'optimiser le forage et le positionnement implantaire favorisant la stabilité primaire dans les cas de mise en charge immédiate. Le but de cet article est d'illustrer les possibilités d'utilisation clinique d'un protocole de planification associé à une chirurgie guidée tout en insistant sur le niveau de concordance entre le projet implanto-prothétique virtuel et le résultat thérapeutique obtenu ; de plus, il sera montré les évolu-

tions de ces protocoles rendues possibles grâce au perfectionnement du logiciel d'imagerie utilisé en association avec un système implantaire qui lui est consacré. Le secteur antérieur est sans doute la zone qui implique le plus de rigueur dans la gestion thérapeutique afin de répondre aux différents impératifs constituant un véritable puzzle physiologique (biologique, fonctionnel, biomécanique et esthétique). Trois cas cliniques antérieurs sont présentés afin d'illustrer les relations entre la planification et le traitement implanto-prothétique. Pour chacun de ces cas, la planification réalisée sur les données acquises lors de l'examen CBCT (*cone beam computed tomography*) initial a permis d'analyser et de déterminer la situation précise des implants afin d'optimiser leur mise en place chirurgicale.

CAS CLINIQUES

Dans une seule de ces situations cliniques, le choix a été fait d'associer une mise en charge immédiate à l'insertion implantaire. Un pilier prothétique réalisé par CFAO (Conception et Fabrication Assistées par Ordinateur) (Atlantis®, Dentsply) et pourvu d'une couronne provisoire a été utilisé.

Dans deux des cas cliniques présentés, une chirurgie pré-implantaire a été nécessaire afin de réaménager le volume osseux et, ainsi, favoriser une mise en place optimale des implants en respectant les critères tridimensionnels de positionnement nécessaires à l'obtention d'un résultat satisfaisant tant sur le plan esthétique que fonctionnel [1-3] (FIG. 1 et 2).

À 4 mois postopératoires, un examen radiographique du type CBCT a été réalisé (FIG. 3 et 4).

Dans toutes les situations cliniques présentées, un guide stéréolithographique a été réalisé avec des appuis sur les dents adjacentes à l'édentement.

Le guide à appui dentaire est le plus précis de tous les types de guides conçus pour réaliser cette chirurgie d'insertion implantaire [4]. Cette précision augmente avec le nombre de dents servant de surfaces d'appui [5].

Pour ce guide à appui dentaire, de nombreux auteurs ont évalué la précision du point d'impact du forage, de la position de l'apex et de l'angulation [4, 6] ; la

déviations du point d'impact du forage serait d'environ 0,9 mm et de 1 mm au niveau de l'apex de l'implant en chirurgie guidée à appui dentaire. Sans le guide, la déviation serait de 1,5 mm au niveau de ce point d'impact de forage et de 2,1 mm au niveau de l'apex de l'implant [7-10].

Pour l'élaboration du guide, différentes données cliniques doivent être associées. Le modèle d'étude de la situation clinique initiale est numérisé. Une cire de diagnostic, ou *wax-up*, est réalisée sur ce modèle, l'ensemble étant numérisé secondairement à l'aide d'un scanner de laboratoire (scanner de table 3Shape Dental System). Les données DICOM du CBCT et celles des fichiers .STL concernant les deux modèles sont superposées à l'aide du logiciel d'imagerie (SIMPLANT®, Dentsply) [11] (FIG. 5).

L'ensemble des données numériques est traité par un algorithme qui permet de recalibrer, de superposer et de filtrer les acquisitions numériques. Pour cela, le logiciel fait correspondre trois paires de points identiques localisés sur les dents servant de références communes, tant sur l'imagerie radiographique que sur les deux modèles virtuels. Le principe de cette double acquisition immédiatement fusionnée (données radiographiques et conception du projet prothétique) évite de réaliser un guide d'imagerie radiographique sur un modèle d'étude préalablement à l'examen radiographique où l'ensemble des données sont acquises simultanément.

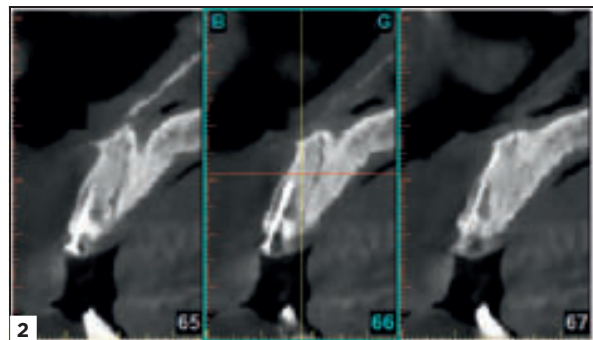
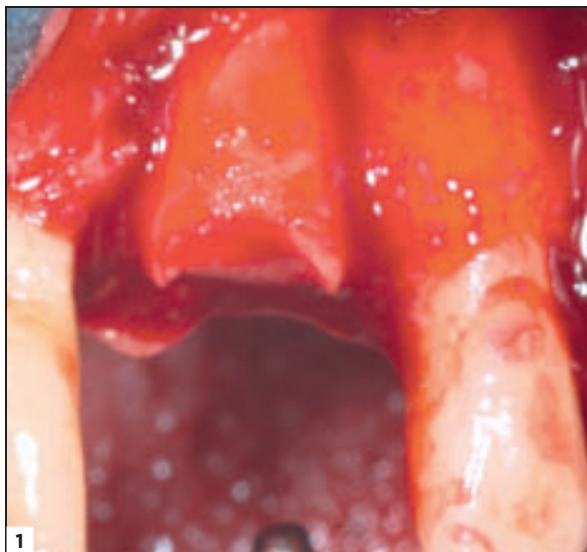

FIG. 1 ET 2 / Réaménagement osseux à l'aide d'une carotte osseuse prélevée en site rétro-molaire, contrôle radiographique à 4 mois.

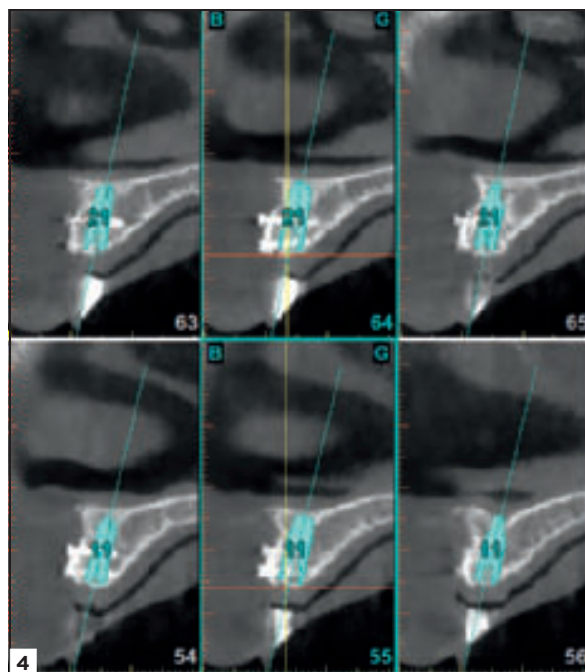
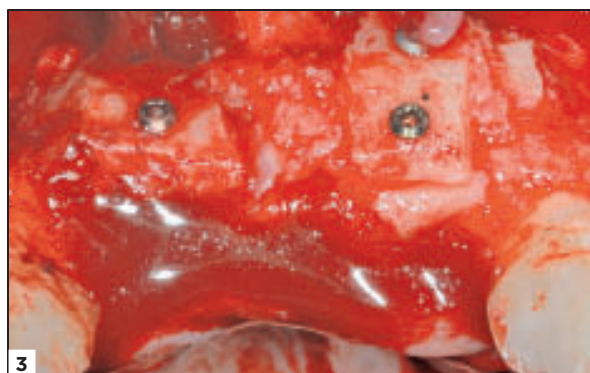

FIG. 3 ET 4 / Greffe d'apposition en vestibulaire de 11 et 21, et son contrôle radiographique.

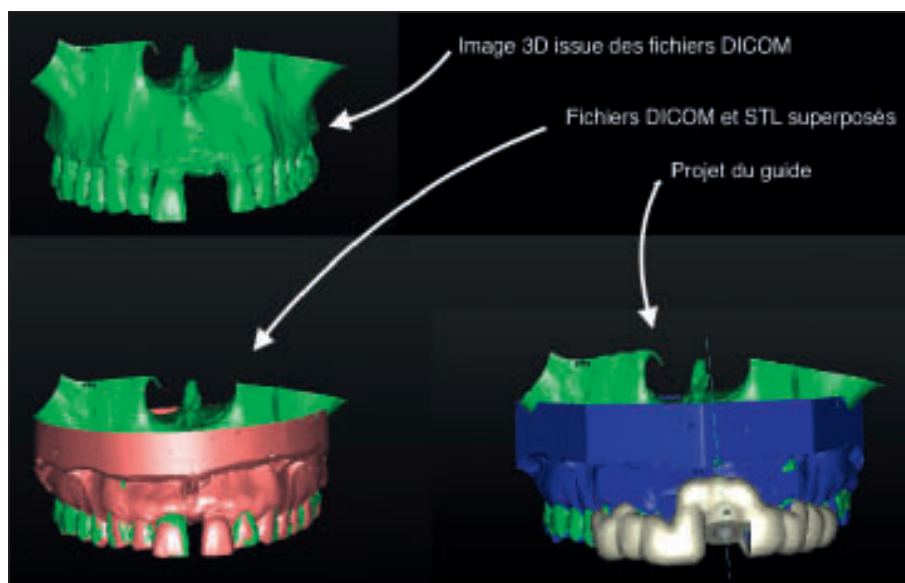


FIG. 5 / Superposition des images scannées du modèle sur l'image 3D issue du logiciel d'imagerie et confection virtuelle du guide

Toutes ces étapes prothétiques, plus ou moins chronophages, peuvent tout à fait être réalisées par le laboratoire, la planification chirurgicale étant effectuée dans un second temps par le chirurgien pour répondre au mieux aux impératifs chirurgico-prothétiques. Dans les trois cas présentés, l'analyse et la planification chirurgicale ont été effectuées pour positionner

les implants idéalement avec une émergence palatine et permettre ainsi la réalisation de couronnes transvissées sur implant ^[12] (FIG. 6).

Une fois la planification validée, un guide chirurgical est commandé.

Dans une des trois situations cliniques (remplacement de la 21), un pilier prothétique personnalisé en

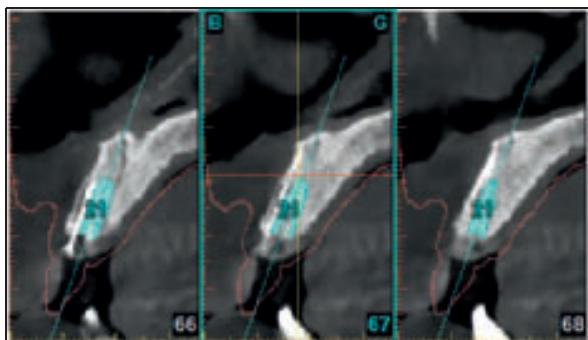


FIG. 6 / Planification à l'aide du logiciel SIMPLANT (Dentsply®). La numérisation du modèle permet d'évaluer l'épaisseur des tissus mous pour anticiper la hauteur du pilier prothétique. Cette démarche ne doit pas être systématisée à toutes les situations cliniques antérieures traitées.

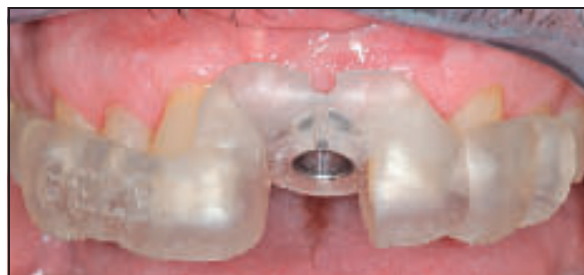

FIG. 7 / Contrôle de l'insertion du guide chirurgical (SurgiGuide® SAFE).

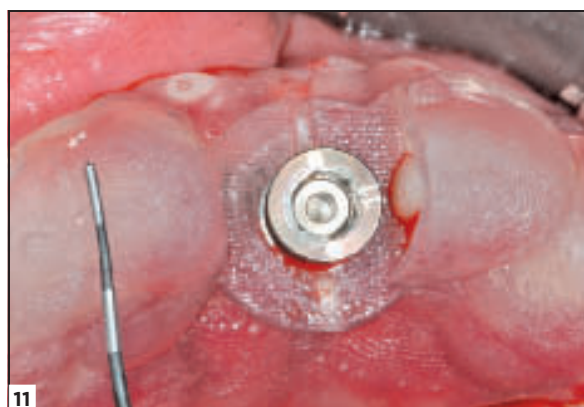
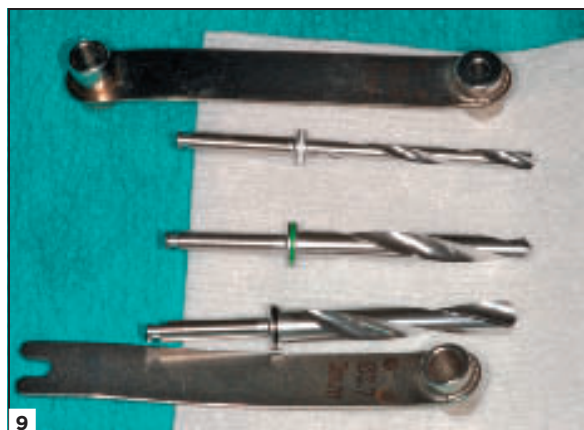
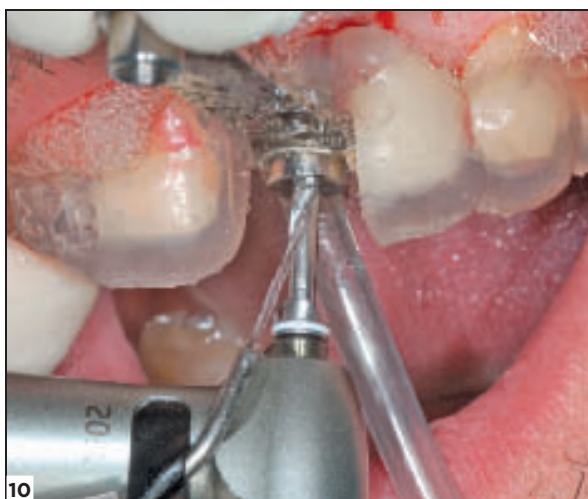
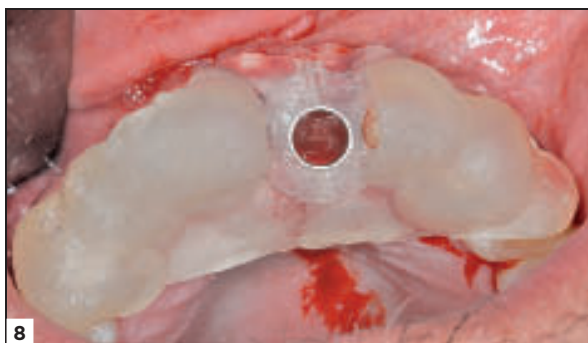FIG. 8 A 11 / Les canons de forage permettent de passer les différents forets, en fonction de l'axe et de la butée prévus, ceci garantissant le positionnement précis de l'implant.

alliage de titane nitruré réalisé par CFAO ainsi que l'armature correspondante sont également demandés en fonction de la planification implanto-prothétique réalisée.

Les guides chirurgicaux stéréolithographiques, livrés sur les modèles d'étude correspondants, sont ajustés et stabilisés sur les dents adjacentes conformément au projet planifié. Le contrôle de l'adaptation de ces guides est effectué sur le modèle d'étude et en bouche. Une feuille de route, fournie avec le guide chirurgical, comporte toutes les informations nécessaires à la séquence d'instruments à insérer dans chaque guide ou canon de forage spécifique de chacun des implants à mettre en place (FIG. 7).

Les interventions chirurgicales sont effectuées avec les guides chirurgicaux à appui dentaire, parfaitement ajustés et stables (FIG. 8 à 11).

Concernant le remplacement de la 21, une fois l'implant vissé avec un torque d'au moins 25 à 30 Ncm en accord avec les conditions définies lors du consensus de la mise en charge immédiate [13], le pilier anatomique réalisé est transvissé, afin de réaliser une mise en esthétique immédiate (FIG. 12).

Après 4 mois de cicatrisation, la maturation gingivale obtenue après temporisation immédiate implantoportée est jugée très satisfaisante et le contrôle radiologique montre un bon comportement du tissu osseux péri-implantaire (FIG. 13 et 14).

À ce stade, une empreinte de situation est prise sur l'armature préalablement réalisée sur le pilier CFAO,

permettant ensuite l'élaboration au laboratoire de la couronne d'usage (FIG. 15).

L'émergence implantaire palatine permet la réalisation d'une couronne transvissée. Il est décidé de retourner le pilier prothétique personnalisé afin de pouvoir réaliser une couronne transvissée en collant la restauration céramo-métallique sur le pilier anatomique. Un puits d'accès a été ménagé sur la face palatine prothétique, permettant d'obtenir une couronne transvissée avec une émergence anatomique en alliage de titane (FIG. 16 à 18).

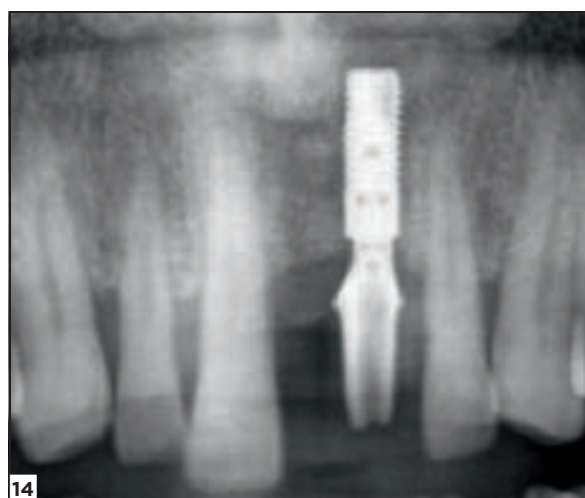
Concernant la situation clinique maxillaire traitée à l'aide de 2 implants enfouis, une empreinte d'indexation immédiate pendant la phase chirurgicale a été réalisée à l'aide de transferts emportés solidarisés au guide chirurgical avec de la résine chémo polymérisable (Duralay®, Dental Mfg) (FIG. 19).

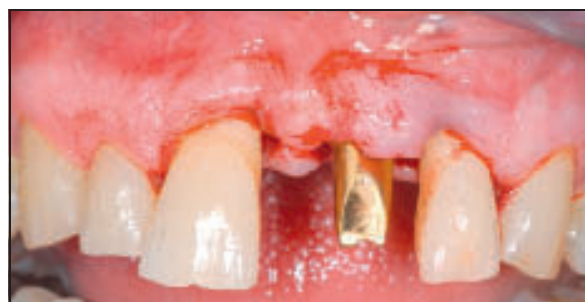
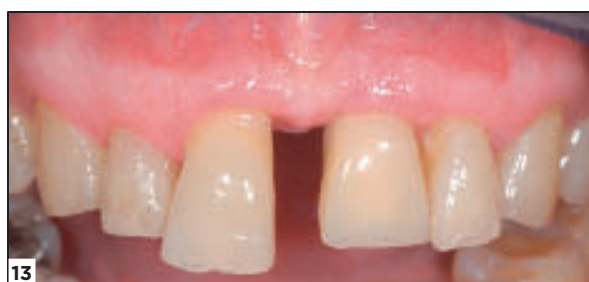
FIG. 12 / Pose immédiate du pilier prothétique réalisé selon le projet prothétique virtuel planifié (CFAO Atlantis®, Dentsply).



13



14

FIG. 13 ET 14 / Contrôle clinique et radiographique au bout de 4 mois avec une très bonne maturation des tissus gingivaux et osseux.

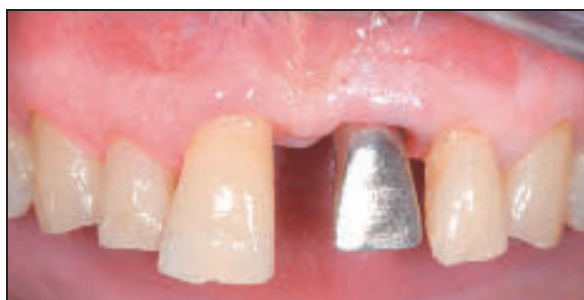
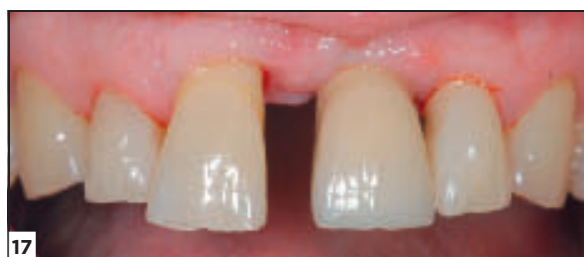
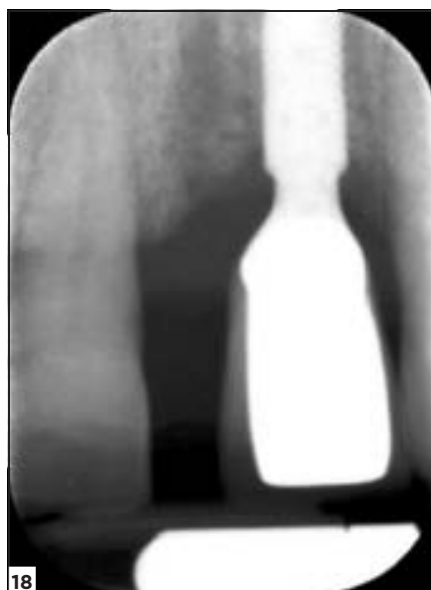FIG. 15 / L'armature de la future couronne céramo-métallique préalablement réalisée sur le pilier fabriqué par CFAO est utilisée pour réaliser une empreinte de situation.



16



17



18

FIG. 16 à 18 / Réalisation d'une couronne transvissée (collage de la couronne céramo-métallique sur le pilier prothétique fabriqué par CFAO), transvissage de la couronne et contrôle radiographique.

Cette technique d'empreinte d'indexation à l'aide de transferts solidarités au guide chirurgical est rendue possible par le fait d'avoir planifié le parallélisme des 2 implants adjacents qui présentent pourtant chacun une connexion interne conique, situation généralement défavorable à la désinsertion uni-axiale des transferts solidarités dans l'empreinte.

Les analogues implantaire sont transvissés et l'ensemble du guide équipé des transferts et des analogues implantaire est repositionné sur le modèle d'étude initial. Ce dernier est corrigé par meulage au niveau de la zone édentée pour recevoir les analogues implantaire qui sont secondairement solidarités au modèle d'étude à l'aide d'un peu de plâtre.

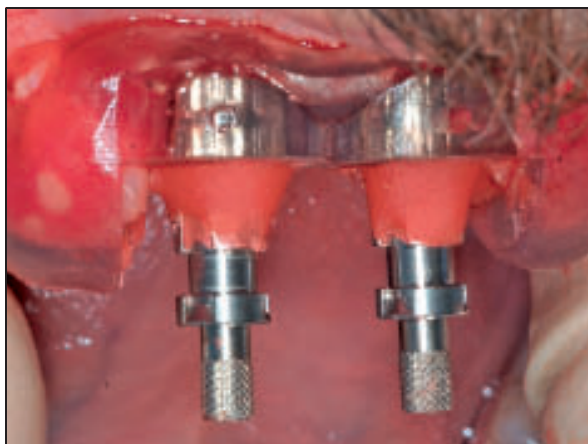
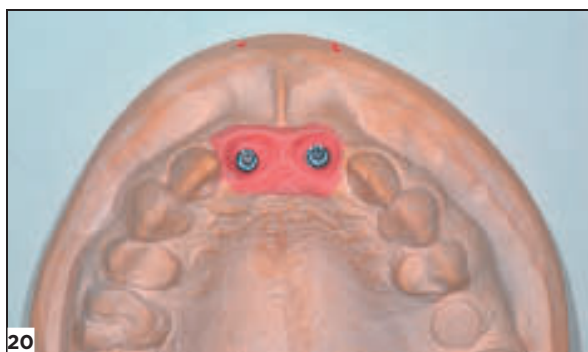


Fig. 19 / Empreinte d'indexation immédiate à l'aide de transferts emportés, solidarisés au guide chirurgical.

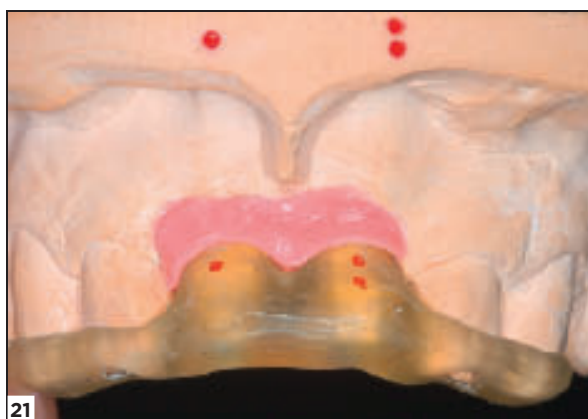Ce modèle corrigé par l'adjonction de la situation indexée des analogues implantaire permet de faire réaliser 2 piliers anatomiques en alliage de titane nitruré (Atlantis®, Dentsply) (Fig. 20 à 22).

Ces deux piliers sont essayés cliniquement après l'exposition des implants lors du deuxième temps chirurgical (Fig. 23). Il est constaté une parfaite mise en place de ces piliers dans les trois dimensions de l'espace, en accord avec la planification effectuée. Comme précédemment, la situation cervicale des chapes prothétiques préalablement réalisées sur les piliers anatomiques est validée puis l'ensemble pilier et chape est retourné au laboratoire pour un assemblage final par collage permettant la réalisation de 2 couronnes « transvissées-collées ». L'ajustage est optimal, tout comme la maturation des tissus mous contrôlée au bout de 10 jours (Fig. 24 à 26).

Dans ces deux premiers cas cliniques, la planification et le travail minutieux de laboratoire ont autorisé la réalisation d'infrastructures adaptées conformes à la situation clinique projetée, sans passer par une empreinte de situation implantaire



20



21



22

Fig. 20 à 22 / Modèle de travail corrigé afin de réaliser 2 piliers prothétiques anatomiques par CFAO (Atlantis®) ainsi que les armatures avec aménagement palatin en vue de réaliser 2 prothèses unitaires transvissées-collées.

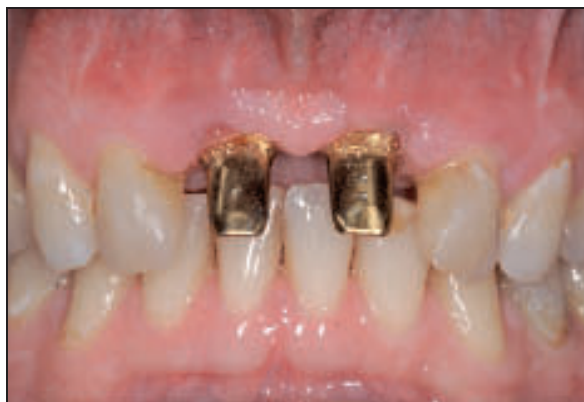
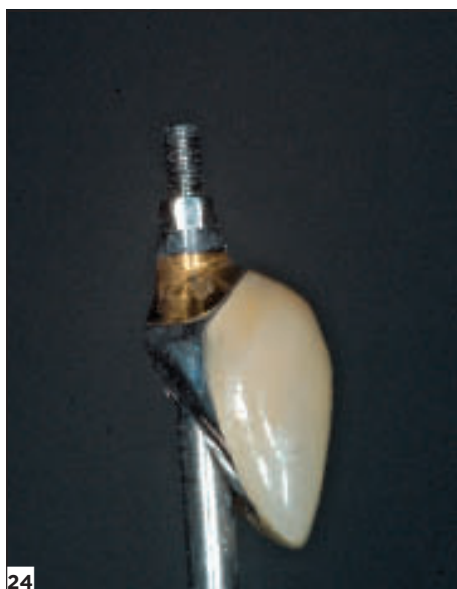
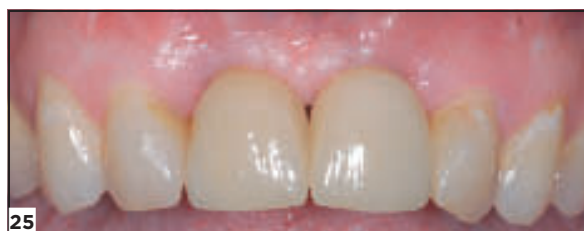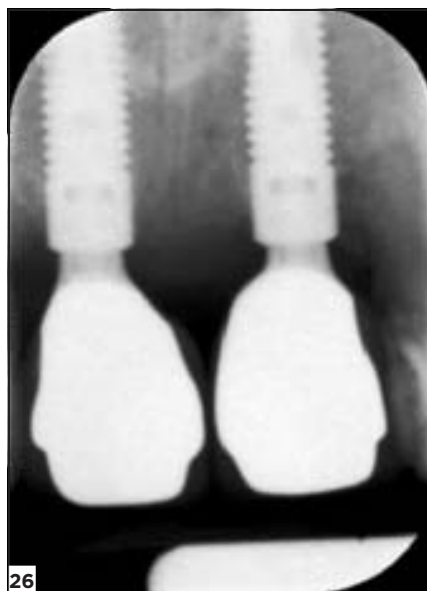
FIG. 23 / Essayage des piliers prothétiques réalisés selon la planification après mise en fonction et cicatrisation.



24



25



26

FIG. 24, À 26 / Réalisation des 2 couronnes céramo-métalliques, transvissage et contrôle radiographique.

secondaire à la mise en place chirurgicale des implants. Cela permet d'aboutir à un résultat s'intégrant parfaitement dans le puzzle physiologique évoqué en introduction.

Concernant le troisième cas clinique présenté ici, la précision du système d'indexation à 7 gorges spéci-

fique de la connexion interne conique *conical seal design* (ASTRA TECH EV®, Dentsply) (FIG. 27) a été évaluée.

La conception des piliers personnalisés par CFAO et notamment leur repérage dans le sens rotationnel sont ainsi améliorés. Cela implique que la chirurgie

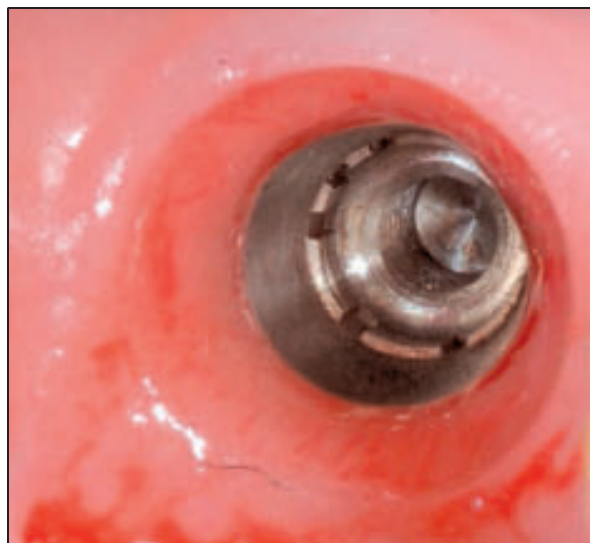

FIG. 27 / Connexion conique du système ASTRA® EV muni de 7 gorges, la 7^e imposant une position unique au pilier prothétique fabriqué par CFAO (Atlantis®).

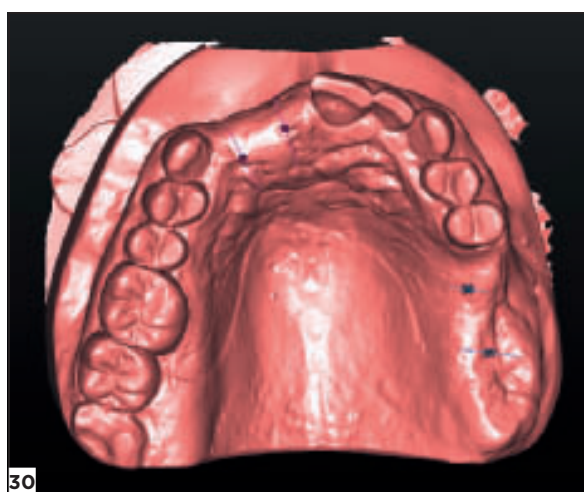
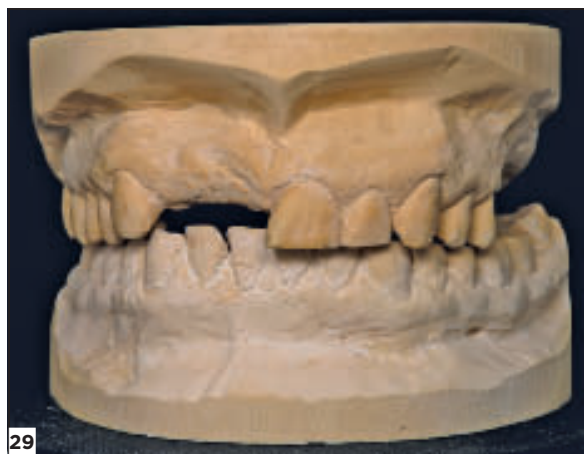
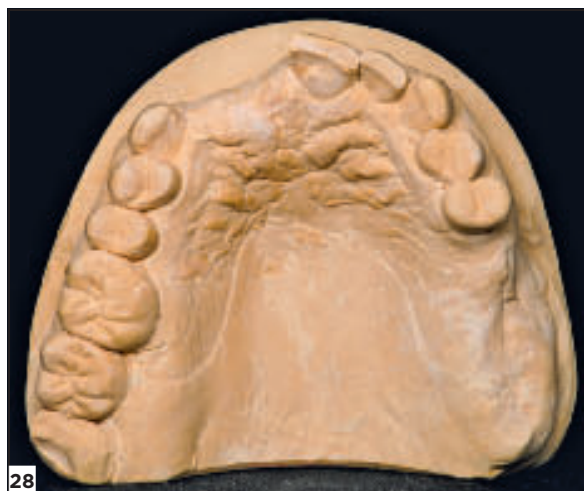
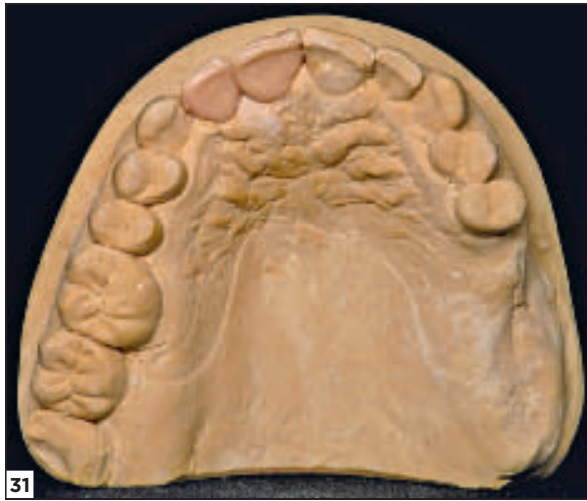FIG. 28 À 30 / Modèle d'étude et image virtuelle issue de sa numérisation.

guidée soit très précise afin de conserver non seulement la situation spatiale de l'implant mais aussi l'orientation en rotation de son indexation. Dans ce but, le logiciel de planification (SIMPLANT®, Dentsply) ainsi que la conception du matériel auxiliaire pour la phase chirurgicale ont été modifiés. Les canons de forage sont directement inclus dans le guide, muni d'un repère ou index qui permet de repérer la mise en place des implants très précisément dans le sens rotationnel, conservant ainsi la situation en rotation déterminée lors de la planification.

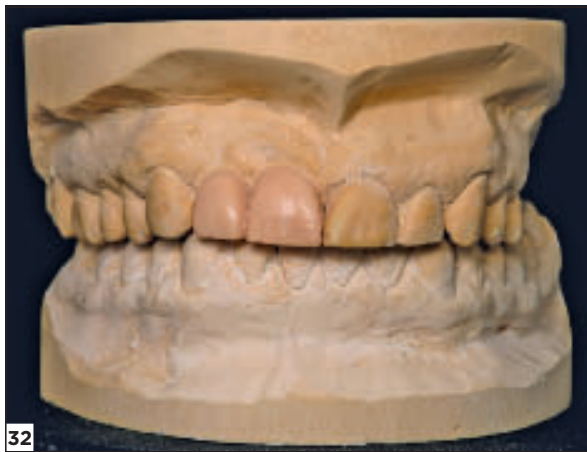Sur le plan clinique, un édentement très ancien de 11 et 12 doit être traité par une prothèse supra-implantaire réalisée sur 2 implants. Après examen clinique et contrôle radiologique par CBCT, il est constaté qu'aucune intervention préalable pour reconstruction osseuse n'est nécessaire mais que la planification optimisera la mise en place des implants dans un volume osseux résorbé.

De manière similaire aux protocoles de traitement décrits précédemment, un modèle d'étude est réalisé puis scanné (FIG. 28 à 30).

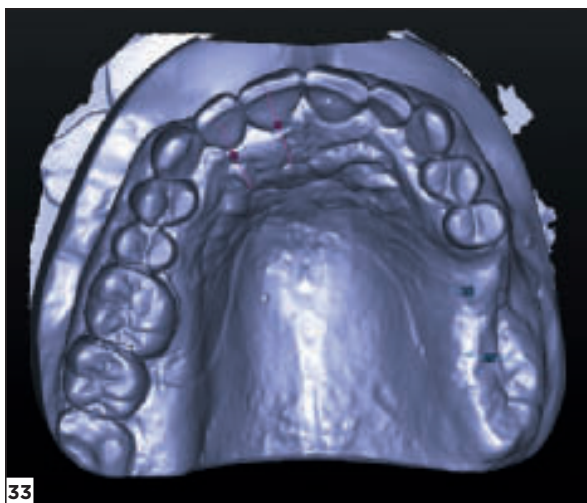
Un projet prothétique en cire est réalisé puis également numérisé (FIG. 31 à 33). Les images obtenues sont ensuite superposées aux images radiologiques du CBCT à l'aide du logiciel d'imagerie et de planification.



31



32



33

Fig. 31 à 33 / Modèle avec projet prothétique en cire et image après acquisition numérique.

L'étape suivante consiste à créer un modèle 3D virtuel à partir des données DICOM du patient (fig. 34) associées aux fichiers .STL concernant les modèles d'étude numérisés (avec et sans la cire de diagnostic).

Les données numériques sont superposées afin de disposer, dans un même volume représenté par une image sur l'écran, du projet prothétique initial, des bases osseuses ainsi que des tissus mous du patient (fig. 35).

Après validation de la planification de la situation implantaire, un guide à appui dentaire est réalisé (SurgiGuide® SAFE, Dentsply). Le procédé de guidage de ce dispositif permet un guidage total depuis la séquence de forage jusqu'à la pose de l'implant (fig. 36 et 37).

Après avoir soulevé un lambeau d'accès limité, les 2 implants (ASTRA® EV, diamètre 3,6 S / long 11 mm, Dentsply) sont mis en place parallèlement entre eux (fig. 38 et 39), conformément à la planification. De plus, l'orientation implantaire, en respectant une émergence palatine, autorise la conception de prothèses transvissées comme précédemment ainsi que

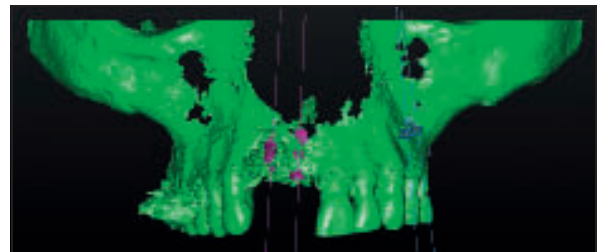


Fig. 34 / Image de l'environnement osseux 3D après planification implantaire à l'aide du logiciel utilisé.

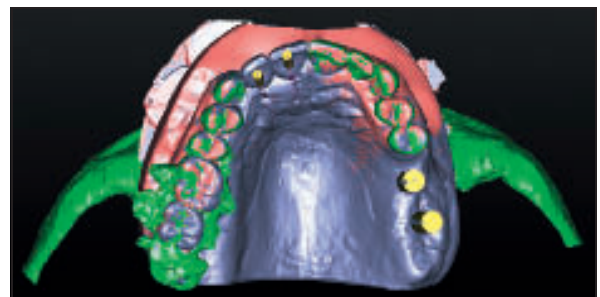
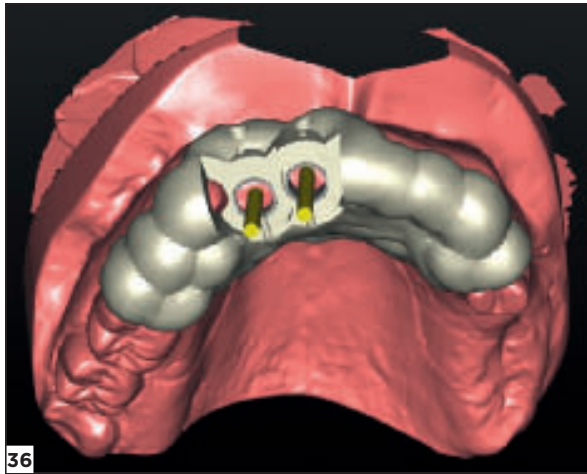
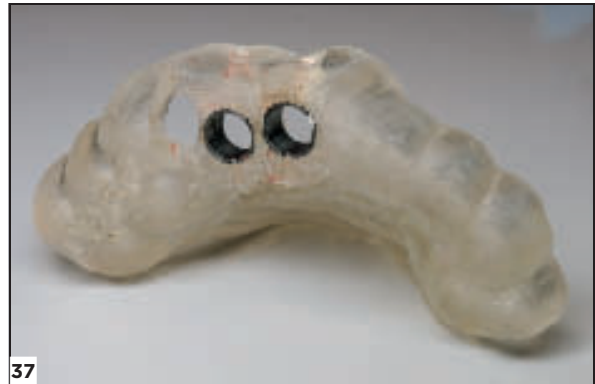

Fig. 35 / Image obtenue après superposition des images virtuelles issues du CBCT, du modèle de travail nu puis associé à la cire de diagnostic.

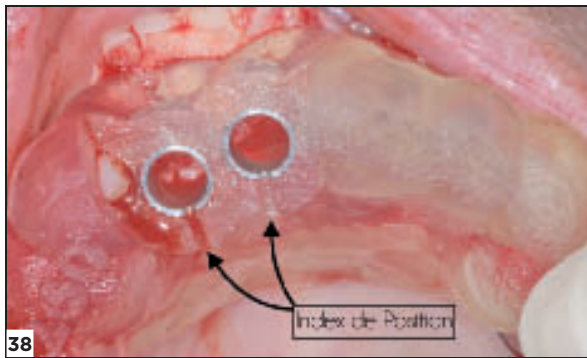


36

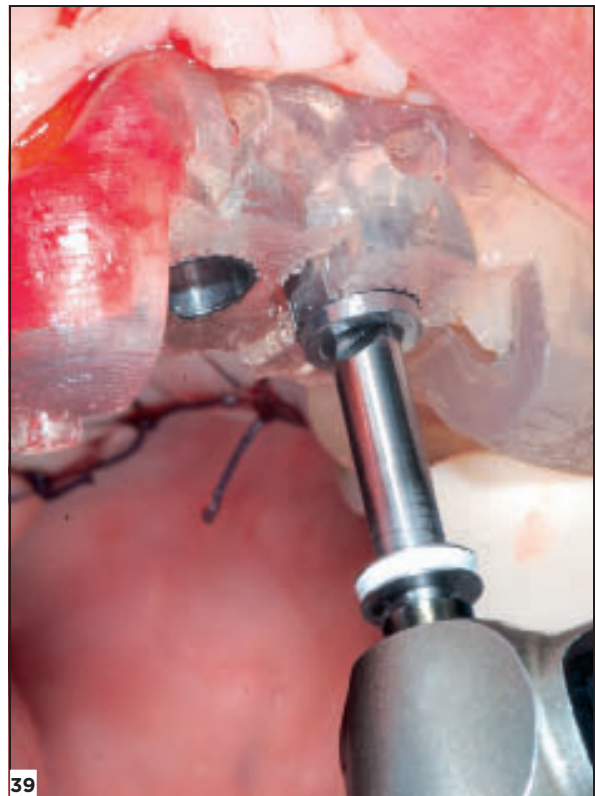


37

Fig. 36 et 37 / Image virtuelle et réalisation du guide chirurgical.



38



39

Fig. 38 et 39 / Le guide chirurgical à appui dentaire en place pendant la chirurgie. Les index de position en rotation s'avèrent difficiles à distinguer du fait de leur situation palatine.

la réalisation d'une empreinte d'indexation par solidarisation des transferts sur le guide chirurgical en fin d'intervention.

Dans un but expérimental visant à illustrer la précision du protocole, deux modèles de travail sont comparés. L'un est issu d'une indexation réalisée en fonction de la planification en amont de la chirurgie

implantaire, l'autre provient d'une empreinte de situation réalisée en fin d'intervention chirurgicale. Dans un premier temps, le laboratoire va réaliser un duplicata du modèle de travail comportant les analogues implantaire positionnés à l'aide du guide chirurgical. Pour cela, ces derniers sont vissés respectivement sur des composants spécifiques de cet

implant appelés auxiliaires de repositionnement (FIG. 40) et l'ensemble est inséré dans les canons de forage du guide (FIG. 41). Un alignement précis du repère situé sur le guide avec l'encoche présente sur l'auxiliaire doit être respecté afin de garantir le même positionnement de l'indexation de l'analogue sur le modèle et de l'implant en bouche.

Une fenestration sur le modèle en plâtre au niveau des futurs sites implantaire est réalisée (FIG. 42).

L'ensemble guide, auxiliaires et analogues est positionné sur le modèle de travail et une adjonction de plâtre permet la solidarisation de ces derniers au moulage. Il est possible, mais non indispensable, de réaliser une fausse gencive amovible. On obtient ainsi un modèle de travail corrigé matérialisant la situation implantaire virtuelle projetée avant la réalisation de l'acte chirurgical.

L'empreinte de situation implantaire effectuée en fin d'intervention, en solidarisant les transferts sur le

guide, montre une nouvelle fois une excellente précision du positionnement dans l'axe des implants, avec un parallélisme respecté (FIG. 43).

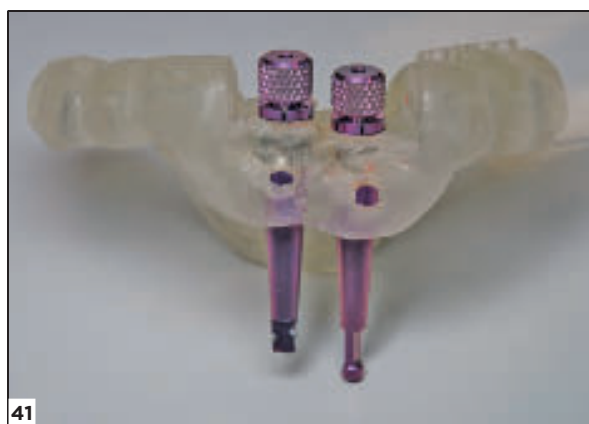On dispose ainsi d'un second modèle issu de la situation clinique réelle (FIG. 44).

Le laboratoire confectionne alors une clé de validation en plâtre sur un des deux modèles et vérifie ensuite son insertion sur le second modèle afin d'évaluer le niveau de concordance entre le modèle créé selon les données virtuelles projetées avant la chirurgie et le modèle issu de la situation réelle après chirurgie implantaire (FIG. 45 et 46).

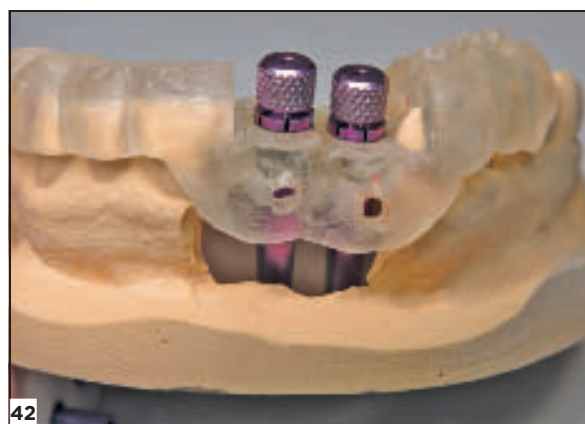
Dans le cadre de la situation clinique présentée ici, la clé en plâtre se repositionne sur le second modèle sans casser mais sans pour autant être complètement passive ; il est nécessaire de légèrement forcer et de la basculer pour l'insérer. Cela pourrait être lié à un léger défaut d'alignement des repères passé inaperçu lors de la chirurgie.



FIG. 40 / Auxiliaire de repositionnement spécifique du système implantaire utilisé.



41



42

FIG. 41 ET 42 / Les analogues implantaires sont vissés sur les auxiliaires de repositionnement, l'ensemble étant ensuite placé sur le modèle préparé.

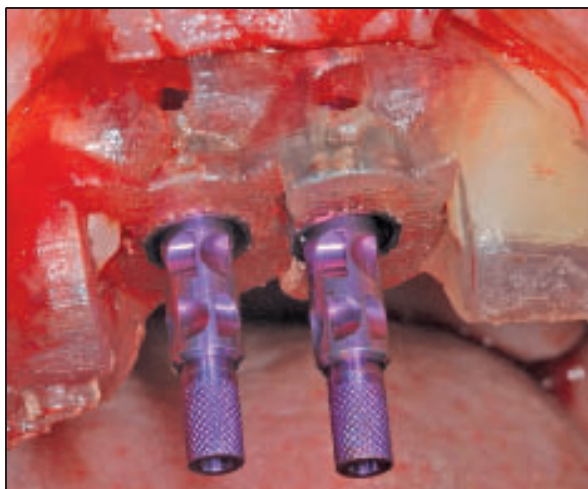

FIG. 43 / Empreinte de situation implantaire réalisée immédiatement après l'intervention à l'aide de transferts emportés solidarisés au guide chirurgical.

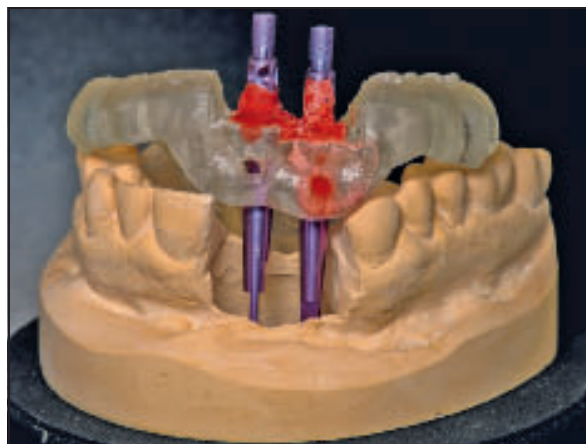


FIG. 44 / Repositionnement de l'empreinte de situation implantaire sur le duplicata du modèle de travail.

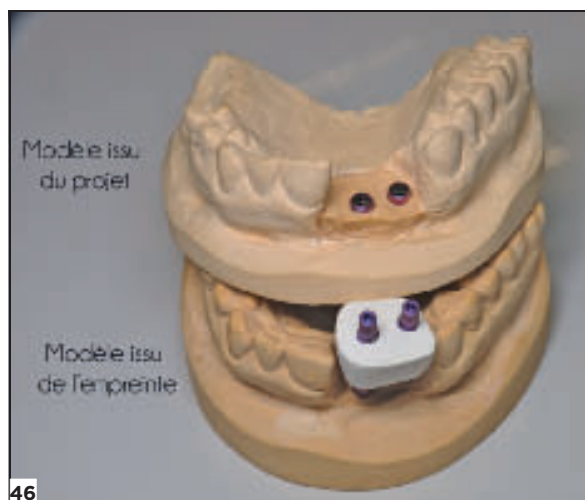
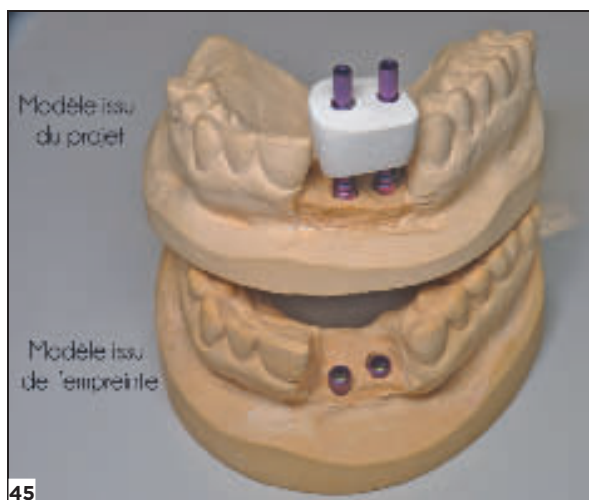


FIG. 45 ET 46 / À l'aide d'une clé en plâtre, contrôle de la concordance de la situation implantaire entre les deux modèles de travail corrigés ; la clé s'insère sans fracture sur chacun des deux modèles malgré une légère imperfection obligeant à forcer l'insertion totale des transferts.

DISCUSSION

À l'issue de cette présentation, il est possible de dégager quelques réflexions autour de la concordance entre la situation implantaire virtuelle projetée grâce à la planification et la position spatiale réelle des implants après chirurgie. De l'exactitude de cette concordance dépend en grande partie la possibilité de concevoir un dispositif prothétique en amont de l'acte chirurgical. La chirurgie guidée ainsi que la pose de l'implant à travers le guide apparaît ici comme un procédé fiable et précis ; cependant, le système de positionnement actuel de l'implant par alignement de repères visuels ne peut garantir un positionnement parfaitement exact de l'implant dans le sens rotationnel.

Nous pouvons confirmer une nette amélioration de la précision de la position de l'implant dans les trois sens de l'espace, autorisant une optimisation des résultats prothétiques et, surtout, la simplification de la réalisation de la prothèse transitoire. Il est possible de concevoir cette prothèse en amont, comme cela a été constaté dans deux cas présentés, l'un unitaire et l'autre concernant les 2 incisives médiales maxillaires [14].

Néanmoins, même si dans les deux cas décrits les résultats obtenus sont enthousiasmants, il faut souligner que la conception des piliers implantaires en fonction de la planification, en amont de l'acte chirurgical, ne doit pas être une procédure systématique. L'aléa représenté par la cicatrisation muqueuse peut amener à déplacer la limite prothétique sur le pilier et, donc, imposer la réfection de l'armature prothétique.

De plus, ces techniques de chirurgie assistée par ordinateur ne doivent pas se substituer à la connaissance des fondamentaux de l'implantologie orale, tant sur le plan chirurgical que prothétique. Enfin, une planification implanto-prothétique judicieuse à l'aide de ces logiciels d'imagerie ainsi que l'élaboration des guides chirurgicaux stéréolithographiques qui en découlent nécessitent une période d'apprentissage incontournable. ✦

BIBLIOGRAPHIE

1. Grunder U, Gracis S, Capelli M. Influence of the 3-D bone-to-implant relationship on esthetics. *Int J Periodontics Restorative Dent* 2005;25:113-119.
2. Del Fabbro M, Ceresoli V, Taschieri S, Ceci C, Testori T. Immediate loading of postextraction implants in the esthetic area: systematic review of the literature. *Clin Implant Dent Relat Res* 2013;17:52-70.
3. Rodriguez AM, Rosenstiel SF. Esthetic considerations related to bone and soft tissue maintenance and development around dental implants: report of the Committee on Research in Fixed Prosthodontics of the American Academy of Fixed Prosthodontics. *J Prosthet Dent* 2012;108:259-267.
4. Ozan O, Turkyilmaz I, Ersoy AE, McGlumphy EA, Rosenstiel SF. Clinical accuracy of 3 different types of computed tomography-derived stereolithographic surgical guides in implant placement. *J Oral Maxillofac Surg* 2009;67:394-401.
5. Behneke A, Burwinkel M, Behneke N. Factors influencing transfer accuracy of cone beam CT-derived template-based implant placement. *Clin Oral Implants Res* 2012;23:416-423.
6. Schneider D, Marquardt P, Zwahlen M, Jung RE. A systematic review on the accuracy and the clinical outcome of computer-guided template-based implant dentistry. *Clin Oral Implants Res* 2009;20:73-86.
7. Sarment DP, Sukovic P, Clinthorne N. Accuracy of implant placement with a stereolithographic surgical guide. *Int J Oral Maxillofac Implants* 2003;18:571-577.
8. Arisan V, Karabuda Z, Ozdemir T. Accuracy of two stereolithographic guide systems for computer-aided implant placement: a computed tomography-based clinical comparative study. *J Periodontol* 2010;81:43-51.
9. Ersoy AE, Turkyilmaz I, Ozan O, McGlumphy EA. Reliability of implant placement with stereolithographic surgical guides generated from computed tomography: clinical data from 94 implants. *J Periodontol* 2008;79:1339-1345.
10. Turbush SK, Turkyilmaz I. Accuracy of three different types of stereolithographic surgical guide in implant placement: an *in vitro* study. *J Prosthet Dent* 2012;108:181-188.
11. Lee CY, Ganz S, Wong N, Suzuki J. Use of cone beam computed tomography and a laser intraoral scanner in virtual dental implant surgery. Part 1. *Implant Dent* 2012;21:265-271.
12. Nickenig H, Wichmann M, Hamel J, Schlegel K, Eitner S. Evaluation of the difference in accuracy between implant placement by virtual planning data and surgical guide templates versus the conventional free-hand method - a combined *in vivo-in vitro* technique using cone-beam CT (Part II). *J Craniomaxillofac Surg* 2010;38:488-493.
13. Gallucci GO, Benic GI, Eckert SE, Papaspyridakos P, Schimmel M, Schrott A *et al*. Consensus statements and clinical recommendations for implant loading protocols. *Int J Oral Maxillofac Implants* 2014;29:287-290.
14. Arisan V, Karabuda CZ, Mumcu E, Ozdemir T. Implant positioning errors in freehand and computer-aided placement methods: a single-blind clinical comparative study. *Int J Oral Maxillofac Implants* 2013;28:190-204.

Guillaume Drouhet

DUCICP Paris 7

Attaché d'enseignement du Diplôme Universitaire d'Implantologie Clinique Chirurgicale et prothétique et du Diplôme Universitaire de Reconstruction Pré-Implantaire, Paris 7
Hôpital Rothschild-Garancière
Co Fondateurs de la formation PACT Implant
Exercice privé

Thibault Drouhet

Attaché du service de consultation Biomimétique du Dr Gil Tirlet, Hôpital Charles Foix
Master en biomatériaux Paris 13
CES de prothèse conjointe, de prothèse adjointe complète et partielle
Exercice privé

Damien Lamaison

Prothésiste dentaire, laboratoire Cérazur, Tours

Isabelle Kleinfinger

Attaché d'enseignement du Diplôme Universitaire d'Implantologie Clinique Chirurgicale et prothétique et du Diplôme Universitaire de Reconstruction Pré-Implantaire, Paris 7, Hôpital Rothschild-Garancière
Co Fondateurs de la formation PACT Implant
Exercice privé

Jacques Attias

Attaché d'enseignement du Diplôme Universitaire d'Implantologie Clinique Chirurgicale et prothétique et du Diplôme Universitaire de Reconstruction Pré-Implantaire, Paris 7, Hôpital Rothschild-Garancière
Co Fondateurs de la formation PACT Implant
Exercice privé

Référencement bibliographique

Cet article peut être recherché ou cité sous la référence suivante : Drouhet G, Drouhet T, Lamaison D, Kleinfinger I, Attias J. Planification 3D et chirurgie guidée : analyse clinique de trois cas antérieurs au maxillaire. *Implant* 2016;23:91-105.

LIENS D'INTÉRÊTS : *les auteurs déclarent n'avoir aucun lien d'intérêts concernant cet article.*